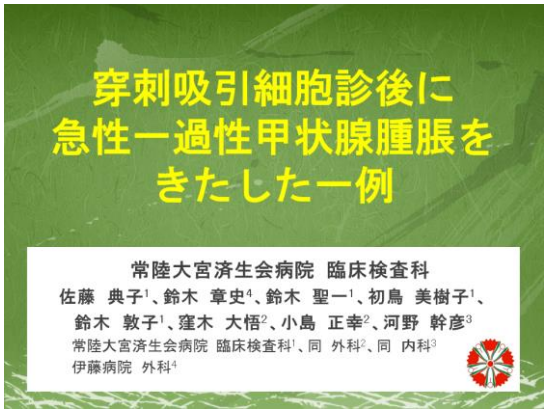

穿刺吸引細胞診後に急性一過性甲状腺腫脹をきたした一例を経験しました。
当院では初めての症例で、非常に驚いたので、発表させていただきます。

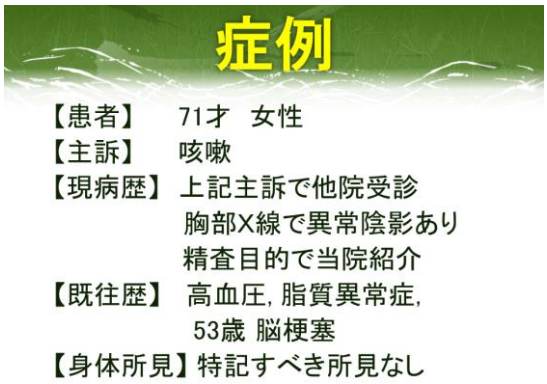

症例は 71 才女性。
咳嗽（がいそう）にて他院受診し、胸部 X 線写真で異常陰影が認められ、精査目的のために当院紹介となりました。
既往歴は、高血圧、脂質異常症、脳梗塞で、身体所見では特記すべき所見はありません。

血液検査は甲状腺機能に異常所見はなく、TgAb も陰性。その他の結果も異常は認められませんでした。

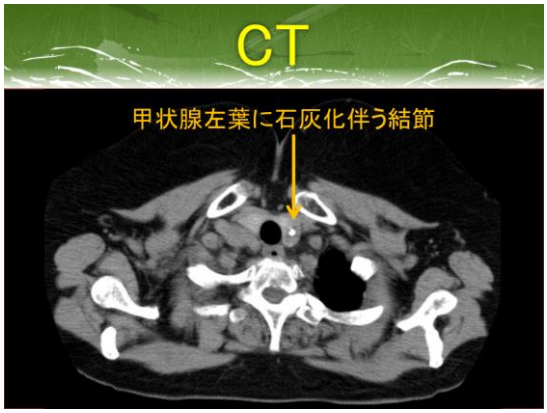

CT 検査では、肺炎像を認めず、甲状腺左葉に石灰化を伴う結節が指摘され、甲状腺エコー検査が追加されました。

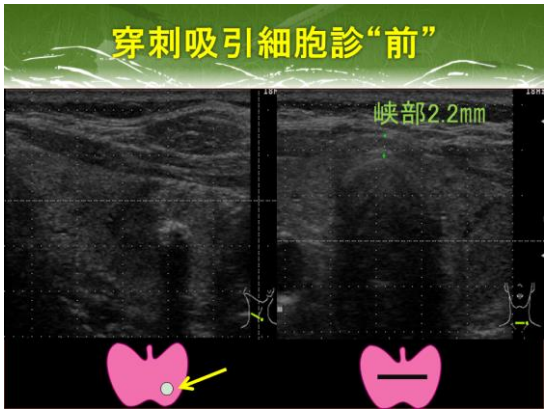

穿刺吸引細胞診前の甲状腺エコーです。
峡部の厚さが 2.2mm と甲状腺腫大はなく、左葉下極に粗大石灰化を伴う結節を認めます。この結節を細胞診しました。
腺腫様甲状腺腫疑いで CLASSⅢa でした。

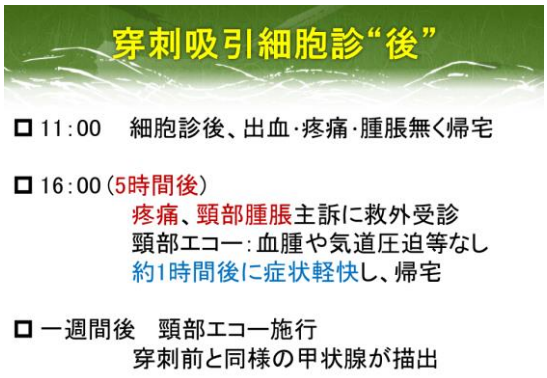

細胞診施行後、問題なく帰宅するも、5 時間後、頸部の疼痛と腫脹を主訴に救急外来受診されました。 当初は出血等疑い、頸部エコー施行するも血腫や 気道圧迫等なく、後述する特徴的なエコー所見を呈していました。約 1 時間後症状軽快したため、帰宅。
一週間後、頸部の疼痛や腫れは改善、頸部エコーは穿刺前と同様でした。

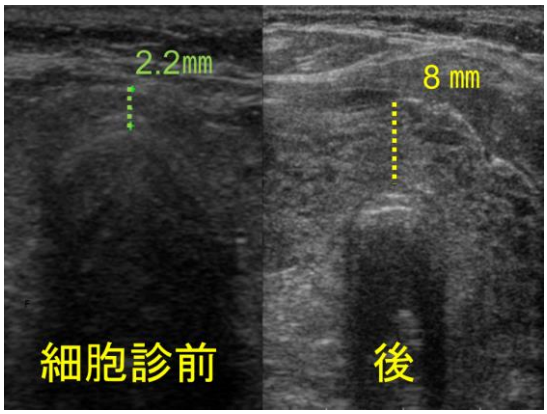

細胞診前後の超音波画像です。
細胞診後、甲状腺全体がびまん性に腫大し、峡部の厚さも 4 倍近くになっていました。

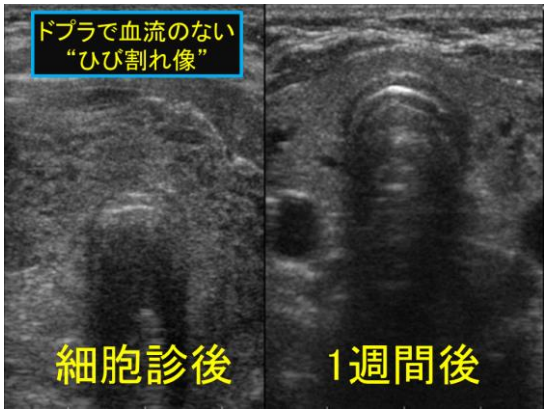

甲状腺全体に、ドプラで血流信号のない、ひび割れ像が広がっていました。このような所見が特徴的です。
1 時間後には症状軽快、1 週間後のエコー像は、元通りでした。

“Clinical complications following thyroid fine-needle biopsy: a systematic review”
Stergios A. Polyzosら Clinical Endocrinology(2009)71,157-165

- Pain/discomfort(痛み/不快感) (-92%)
- Haemorrhage/haematomas(出血/血腫)
  small(0.3-26%) and massive haematomas(小・大血腫),
  neuritis following haematoma(血腫後神経炎),
  carotid haematoma(頸動脈血腫),
  pseudoaneurysm(偽動脈瘤),
  secondary hemangioma(2次性血管腫)
- Nodule volume alterations(甲状腺結節体積変動) (13-35%)
- Post-aspiration thyrotoxicosis(穿刺後甲状腺中毒症) (1%)

No.1

甲状腺細胞診後の合併症についての、レヴューです。
痛みや出血、結節体積変動が多く、比較的稀なものとして、甲状腺中毒症が 1%と報告されています。

“Clinical complications following thyroid fine-needle biopsy: a systematic review”
Stergios A. Polyzosら Clinical Endocrinology(2009)71,157-165

- Vasovagal reaction(迷走神経反応) (0.5-1.3%)
- Tracheal puncture(気管穿刺) (0.3%)
- Dysphagia(嚥下困難)
- Needle track seeding(穿刺経路の播種)
- Needle track sinus(穿刺経路の瘻孔)
- **Acute transient swelling(急性一過性腫脹)**
- Delayed transient swelling(遅発性一過性腫大)
- Infection(感染)
- Reccurent laryngeal nerve palsy(反回神経麻痺) (0.036-0.9%)

No.2

その中で、頻度不明ですが、今回の急性一過性腫脹についても記載されております。

Acute transient swelling
急性一過性甲状腺腫脹

- 非常にまれ(全体の1%未満)
- 原因不明(ただし、後述する機序も。)
- 穿刺中～数時間に急速に腫脹
- 両葉とも、びまん性に1.5-3倍に腫脹
- ほとんどが、1-20時間後に自然消失
- 血腫や気道閉塞を伴わず甲状腺周囲組織に腫脹なし
- エコー像は甲状腺全体に「ひび割れ像」
- ドプラ法で「ひび」の低エコー部分に血流信号なし

Stergios A. Polyzosら Clinical Endocrinology(2009)71,157-165
山田ら 日本超音波医学会電子ジャーナル2014-Vol.41

急性一過性甲状腺腫脹の特徴を示します。
非常にまれで、いまだに原因不明です。
早いものは穿刺中からびまん性腫脹をきたし、1-20 時間後に自然消失すると言われています。血腫や気道閉塞を伴わず甲状腺周囲組織には腫脹もありません。エコー像は甲状腺全体にひび割れ像を呈し、同部位には血流信号は認められません。

原因不明だが、下記仮説あり

- 甲状腺内神経末端のタキキニンが放出され、一過性に血管透過性を亢進したため？

「穿刺吸引細胞診後に急速にび漫性甲状腺腫大をきたした腺腫様甲状腺腫の一例」
二村浩史他 日本外科学会雑誌(2009)70巻2号, 375-379

- ルイスの三重反応*に類似した神経体液性変化？

「穿刺吸引細胞診後の一過性甲状腺腫脹：症例報告」
山田恵子他、日本超音波医学会 電子ジャーナル 2014-Vol.41)

＊ルイスの三重反応：
皮膚を引っ掻いた時に起きるヒスタミン遊離による浮腫様変化

原因は未だに不明とされていますが、二村らは、穿刺により偶然に甲状腺内の神経を刺激して血管拡張・血管透過性亢進物質、タキキニンが放出されたため甲状腺がびまん性に腫脹したと推測。
山田らは、急激に出現して比較的短時間で消失する浮腫様変化であることから、皮膚を引っ掻いた時に起きるヒスタミン遊離による、ルイスの三重反応に類似した神経体液性変化ではないかと推測しています。

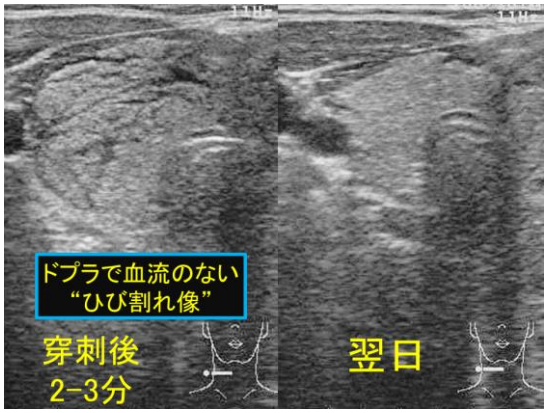

二村らの論文からの抜粋画像です。左は、穿刺後数分で腫大した甲状腺右葉で、特徴的な血流のない“ひび割れ像”を呈しています。右は翌日のもので正常に戻っています。

本症例は、残念ながら腫脹時の外見写真がなかったため、他院 42 歳男性のものを提示します。
細胞診後 2 時間で、前頸部が全体的に腫大し痛みを伴ってきた状態です。

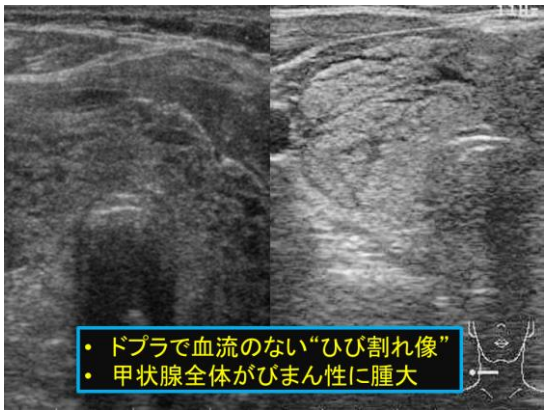

急性一過性甲状腺腫脹のエコー画像を再度提示いたします。
甲状腺全体がびまん性に腫大する、ひび割れ様の所見が特徴的です。

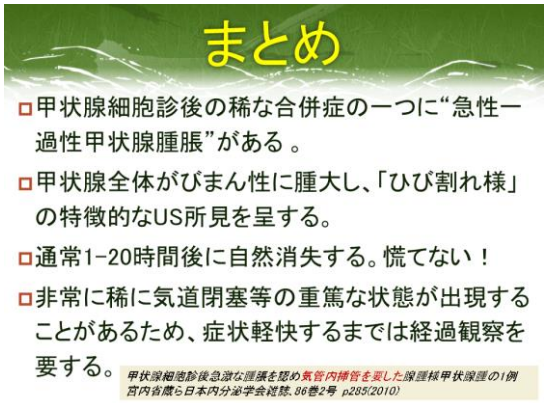

まとめです。
甲状腺細胞診後の稀な合併症の一つに“急性一過性甲状腺腫脹”があります。
特徴的なひび割れ様のエコー画像を呈します。
通常 1-20 時間後に自然消失するため、慌てなくて大丈夫ですが、非常に稀に気道閉塞等の重篤な状態が出現することもあり、症状軽快するまでは経過観察を要します。