超音波検査が起点となって発見された食道憩室の一例

静岡済生会総合病院　超音波科　　鬼頭叔子　奥川　令　増田和道　市川千津子
大嶽友宏　山本直子　提坂祥子　山本真由子

【はじめに】

超音波検査をしていると、しばしば関心領域以外の疾患が見つかることがある。今回私は、頸動脈の超音波検査中に比較的稀な疾患を経験したので報告したいと思う。

【装置】日立アロカ（株）Prosund F-75

【症例】

60 歳男性。主訴はなし。
既往歴：57 歳、前立腺肥大症について手術。その他特記すべきものなし。
血液検査データ：特記すべきものなし。
今回脳ドックにて来院し、頸動脈超音波検査にて、頚部腫瘤を指摘した。
頸部触診：腫瘤触れず。その他特記すべきものなし。

〔超音波検査所見〕

甲状腺左葉背側に、2.1×1.9×1.4cm、境界明瞭平滑、辺縁帯状に低エコー域を伴う腫瘤が描出され、内部エコーは air 様の高輝度エコーを伴い不均一であった。甲状腺を前方方向に圧迫する印象があるが、浸潤する形態は無いようであった。食道との関係については、気管の空気の影響でやや描出困難。他、頚部リンパ節腫大所見も認めない。

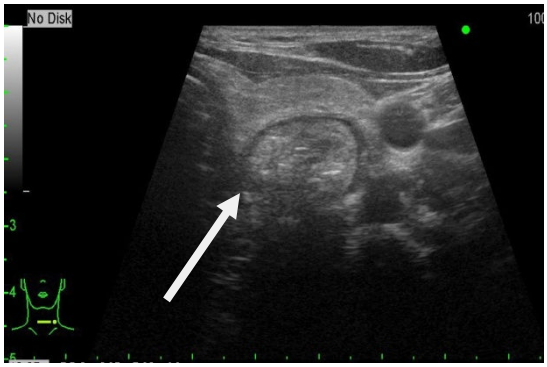

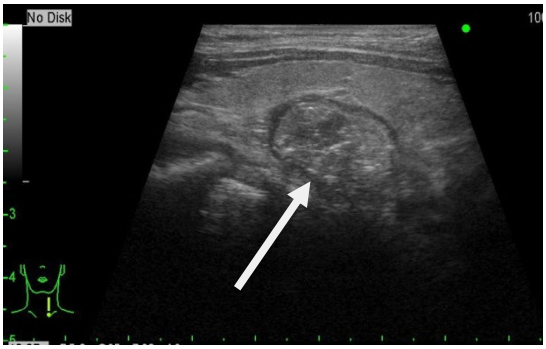

（超音波画像）

〔CT 検査〕

後日精査のため頚部 CT 検査が実施された。甲状腺左様後部に、食道と関連性のある袋状の所見を認めた。内部に空気像と軟部吸収域を伴う食道憩室と指摘された。

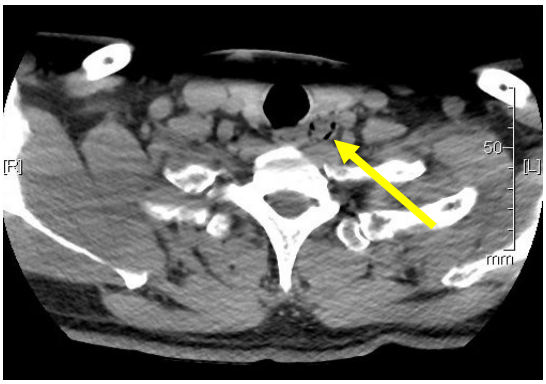

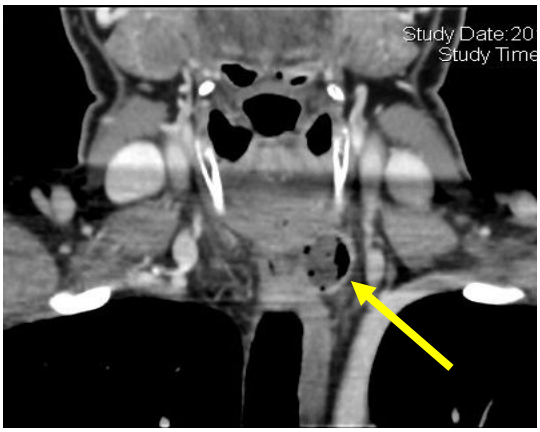

（CT 画像）

〔内視鏡検査〕

CT と同日に内視鏡検査が実施された。食道入口部左壁側に憩室が確認され、内部に食物残渣を認めた。

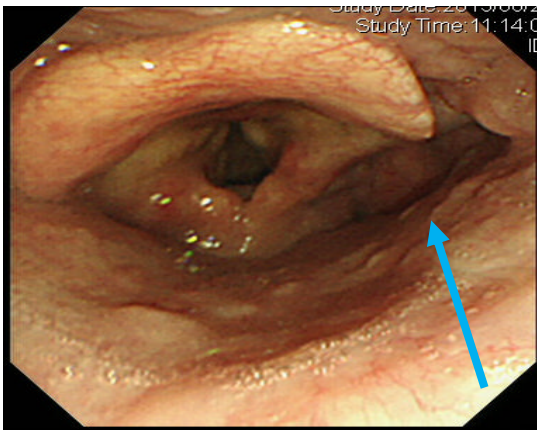

（内視鏡画像）

〔結果〕

以上より、食道憩室（Zenker 憩室）と診断された。超音波検査にて描出された腫瘤は、食道憩室と内部の食物残渣であったとされた。今回の症例では、無症状で発見されたことにより治療対象とならず、経過観察となった。

【考察】

食道憩室には先天性のものと後天性のものがあり、後天性のものは、筋層を欠く仮性憩室となることが多いようである。主な憩室にはツェンカー憩室、ロキタンスキー憩室、横隔膜上憩室の３つがあり、これらはすべて後天性憩室である。今回のものは、このツェンカー憩室であった。ツェンカー憩室は食道入口部のぜい弱部、すなわちキリアンの三角部から粘膜が圧出され、排出性に形成される憩室である。欧米においては、中高年の男性に多いとされてる。本邦では報告例が少なく比較的稀な疾患の一つと考えられている。食道憩室は無症状なことが多い疾患だが、ツェンカー憩室は他の憩室に比べ嚥下障害などの症状が現れやすく、逆流や誤嚥をきたす疾患のひとつと言われてる。また、憩室粘膜からの癌化についても古くから知られていようである。

【最後に】

今回のケースは稀な疾患ではあったが、一度でも経験したり、見たりしていれば、超音波検査の段階でより診断に近づけたケースであったと思い、ここに報告するに至った。今後も今回の経験を活かし、検査目的を達成するのは勿論として、その周辺臓器、関連臓器などにも視野を広げ精度の高い検査としていきたい。